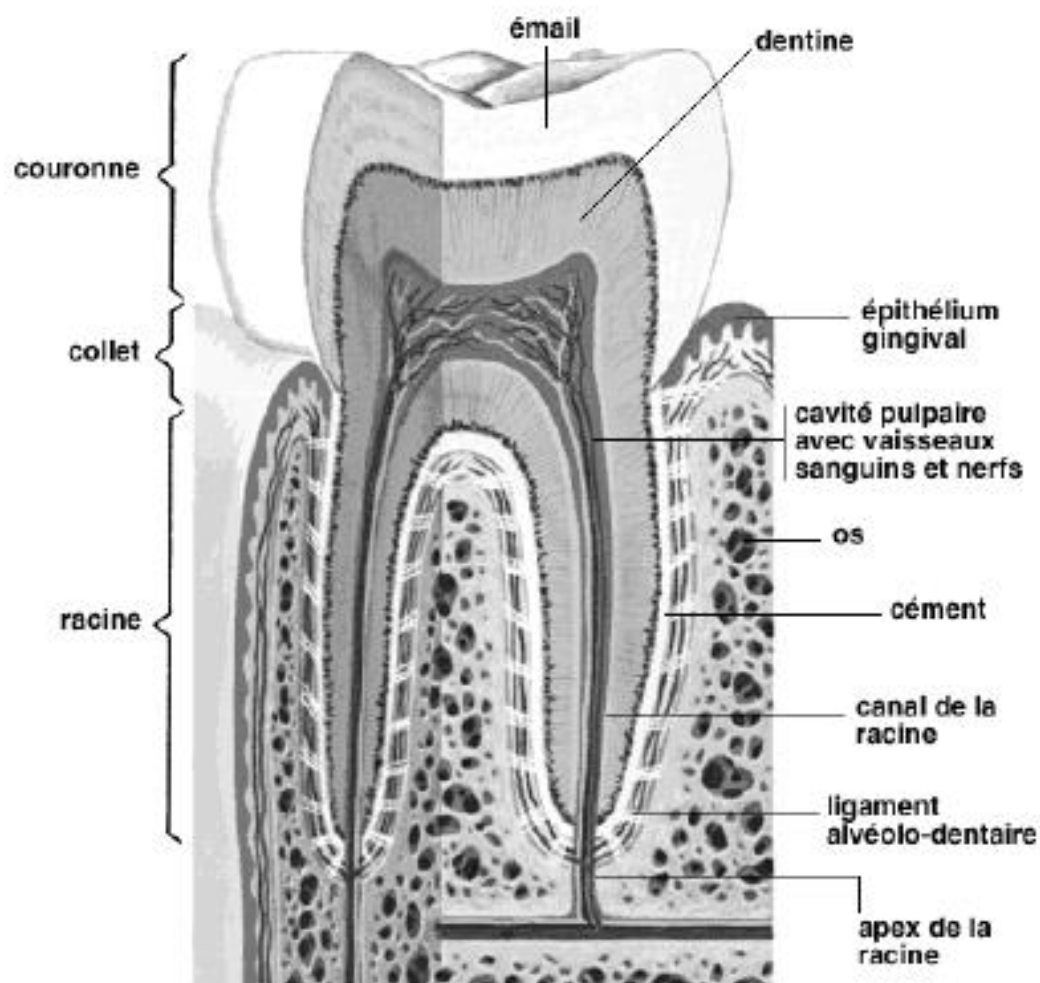


Cette fiche d'information a pour objet de vous expliquer les principes de l'intervention qui va être pratiquée, les risques à connaître (même s'ils sont exceptionnels) et les principales consignes post-opératoires. Votre chirurgien est à votre disposition pour répondre à toutes vos questions après la lecture de cette fiche

## LA PARODONTOLOGIE

### UN PEU D'ANATOMIE...



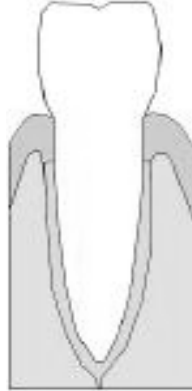
### QU'EST CE QUE LA PARODONTOLOGIE ?

La parodontologie est la partie de la stomatologie qui prend en charge les maladies du parodonte. Le parodonte est l'ensemble des tissus qui entourent la dent. Ces tissus sont composés du cément, du ligament alvéolodentaire, de la gencive et de l'os qui entoure la dent. Les maladies du parodonte (parodontopathies) sont presque toujours dues à la plaque

dentaire.

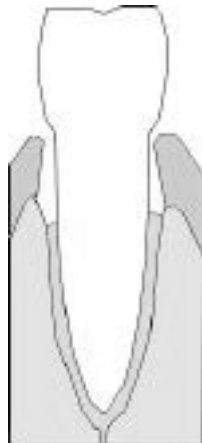
La plaque dentaire est le fait de l'accumulation de débris alimentaires et de bactéries à la surface de la dent et sous la gencive. Le tartre est la calcification de cette plaque dentaire.

## LA GINGIVITE, PREMIER STADE DE LA MALADIE



Au premier stade de la parodontite, l'accumulation de la plaque dentaire ne provoque qu'une simple gingivite. Les gencives sont rouges, oedémateuses et saignent facilement. Ce stade est totalement réversible. Son traitement comprend un détartrage ainsi qu'une bonne hygiène dentaire, parfois une antibiothérapie. Il est du ressort de votre dentiste.

## LES POCHEs PARODONTALES :



Quand la parodontopathie évolue, l'accumulation de la plaque dentaire entre la gencive et la dent entraîne une perte d'attache de la gencive et une résorption de l'os qui entoure la dent. Ce phénomène est à l'origine de la formation de poches entre la gencive, la dent et l'os.

La formation de ces poches favorise l'accumulation de la plaque dentaire. Cette accumulation aggrave la résorption de l'os. On entre alors dans un cercle vicieux. A ce stade, la gencive est inflammatoire, saignant facilement. Il peut exister de petits abcès responsables d'une mauvaise haleine. Les dents ne sont pas encore déchaussées. Il n'existe pas de mobilité dentaire. La radiographie panoramique montre un début de résorption de l'os alvéolaire. Le traitement des poches parodontales consiste à effectuer sous anesthésie locale et par quadrant (en 4 séances), un curetage parodontal, parfois appelé surfaçage radiculaire.

Le curetage parodontal est un détartrage sous-gingival.

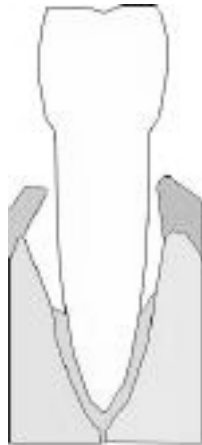
Il consiste à:

- soulever la gencive

- nettoyer et éliminer la plaque dentaire en curetant les poches et en resurfaçant les racines des dents et l'os alvéolaire.

Ce traitement permet de ré-appliquer la gencive directement sur l'os après avoir éliminé les poches. Ce traitement permet de ralentir, d'arrêter l'évolution de la parodontopathie mais il ne guérit pas la maladie. Seule une hygiène dentaire rigoureuse permettra d'éviter la récurrence.

## LE DÉCHAUSSEMENT DES DENTS



A un stade plus évolué, les poches parodontales s'agrandissent encore et la résorption de l'os s'aggrave. La dent perd son tissu de soutien. Les mobilités dentaires apparaissent. La gencive se rétracte donnant l'impression de dents trop longues qui découvrent leurs racines. La radiographie panoramique montre une perte importante de l'os alvéolaire.

A ce stade, le traitement comprend aussi un curetage-resurfaçage parodontal. Il permet de ré-appliquer la gencive directement sur l'os après avoir éliminé les poches. Mais la nouvelle position de la gencive réappliquée sur un os bas situé donnera encore d'avantage l'impression de racine découverte alors que la progression de la maladie a été stoppée (ce qui peut poser un problème esthétique).

Ce traitement permet de ralentir, d'arrêter l'évolution de la parodontopathie mais il ne guérit pas la maladie. Seule une hygiène dentaire rigoureuse permettra d'éviter la récurrence. Ce traitement permet d'arrêter la progression de la maladie mais ne reconstruit pas l'os perdu.

L'idéal est donc intéressant de proposer de façon concomitante au curetage parodontal, une technique chirurgicale qui permettra de reconstruire ou de favoriser la régénération de l'os alvéolaire (ceci permet par ailleurs d'améliorer l'esthétique de la gencive). Il existe globalement deux techniques possibles qui peuvent être associées ou non:

1- Les greffes d'os ou de substituts osseux qui permettent de combler les poches parodontales et de reconstruire l'os.

La greffe osseuse autologue (venant de soi-même) semble être la meilleure alternative. Elle donne les meilleurs résultats mais nécessite un prélèvement d'os qui s'effectue le plus souvent au niveau de la cavité orale (menton, tubérosité maxillaire, palais ou branche montante).

La régénération osseuse guidée par greffon osseux allogéniques est une bonne alternative car elle permet un comblement des poches parodontales assainies et une colonisation de cette matrice osseuse par les cellules osseuses et les vaisseaux sanguins du patient.

Les comblements par substituts osseux (hydroxyapatites, phosphates tricalciques, corail et

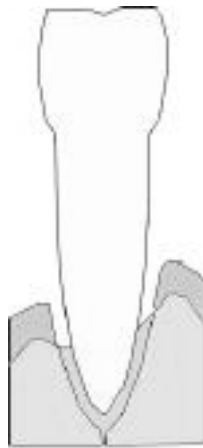
bioverre) ont l'avantage de ne pas nécessiter de prélèvements osseux mais semblent donner des résultats moins satisfaisants.

2- La régénération tissulaire guidée qui, par l'interposition d'une membrane parodontale qui fait obstacle à la gencive, favorise la régénération de l'os.

Cette technique n'est pas concevable quand les lésions de parodontopathie sont diffuses et concernent toute une arcade dentaire. Elle est parfaitement adaptée à des lésions localisées.

Quand les mobilités dentaires sont importantes, il est indispensable de proposer une contention dentaire qui immobilisera vos dents durant la phase de cicatrisation (attelle en résine, contention de type orthodontique, fils d'acier).

## LE STADE ULTIME



Au stade ultime, les lésions sont telles qu'il est impossible de proposer une thérapeutique qui permet de conserver les dents. Il devient nécessaire d'extraire. C'est trop tard !!!

## LE PLUS IMPORTANT...

Le plus important est ce qu'on appelle la maintenance. C'est l'hygiène dentaire parfaite à laquelle vous devrez vous astreindre après le traitement chirurgical de vos lésions et durant toute votre vie. Votre hygiène dentaire devra être rigoureuse sans quoi le bénéfice de votre traitement n'aura qu'un temps. La plaque dentaire réapparaîtra et la maladie parodontale aussi...



*Centre de Chirurgie Maxillo-Faciale Hyérois, Stomatologie, Implantologie  
Clinique Sainte Marguerite  
Avenue Alexis Godillot  
83400 Hyères*